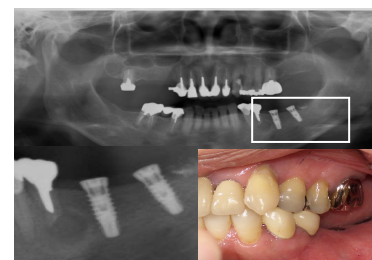
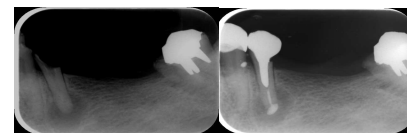
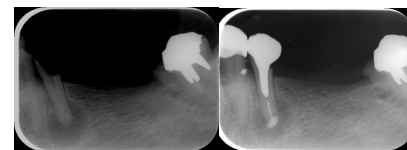
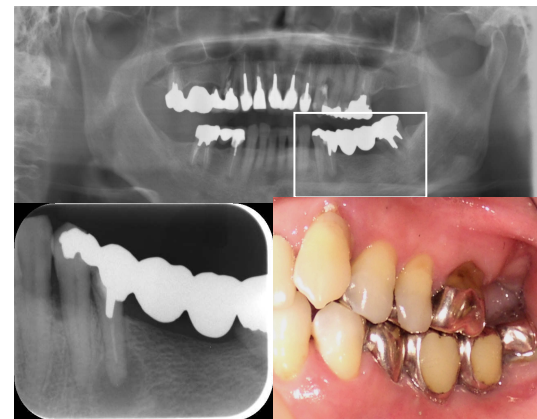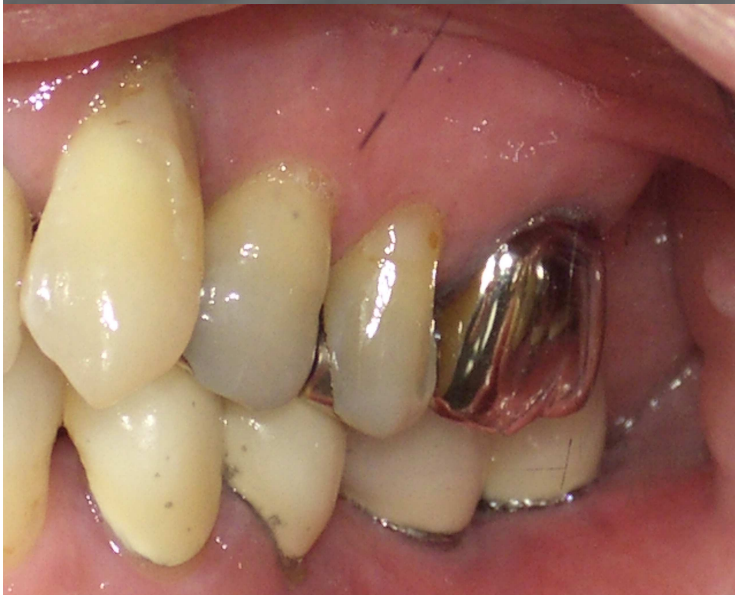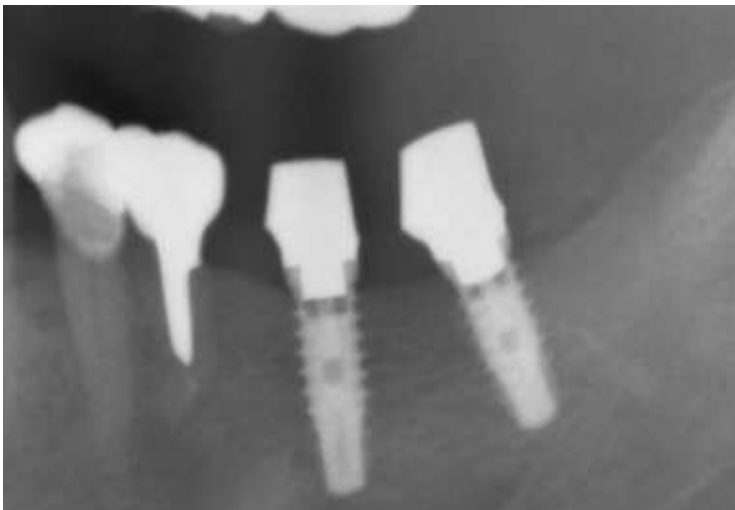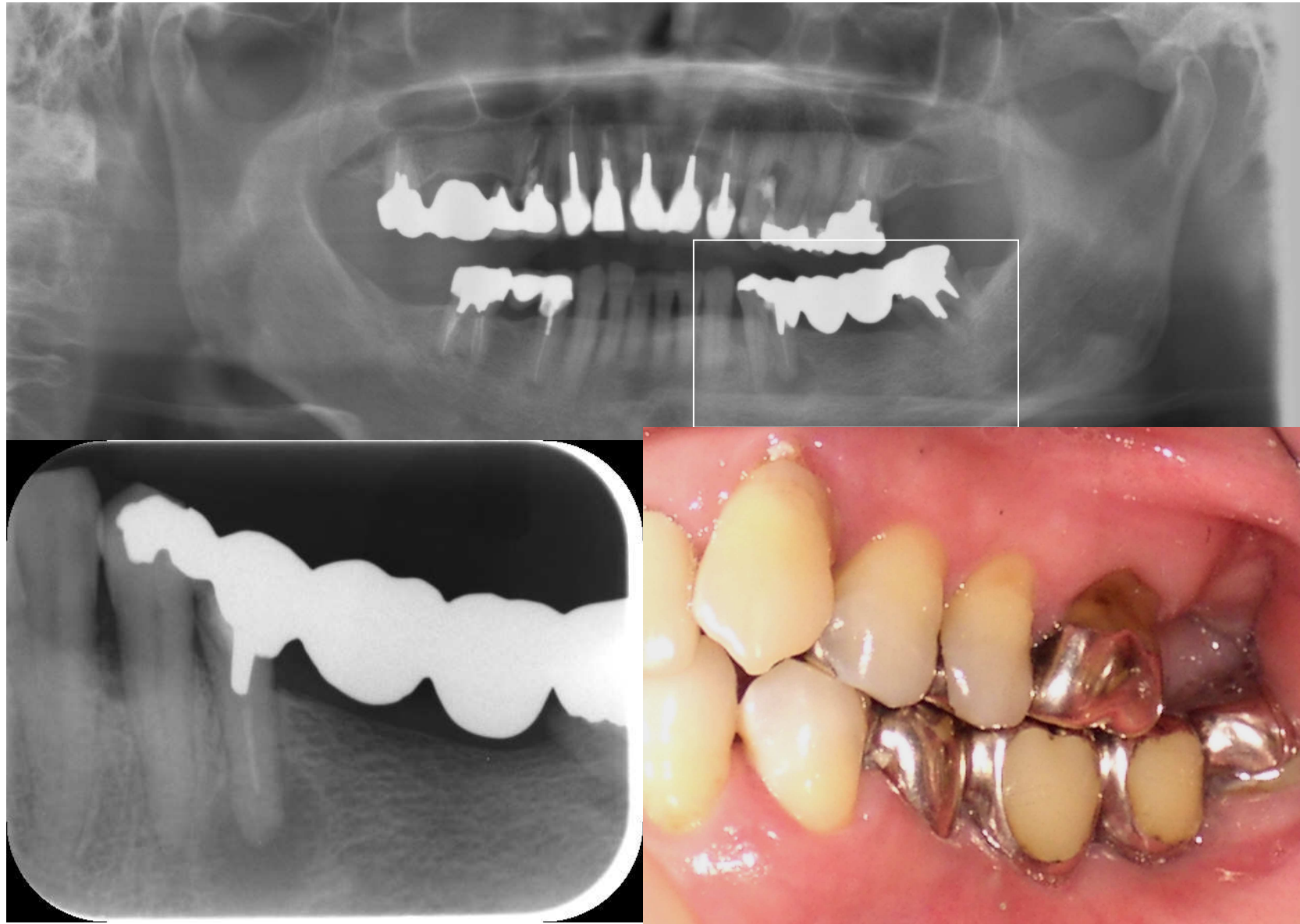


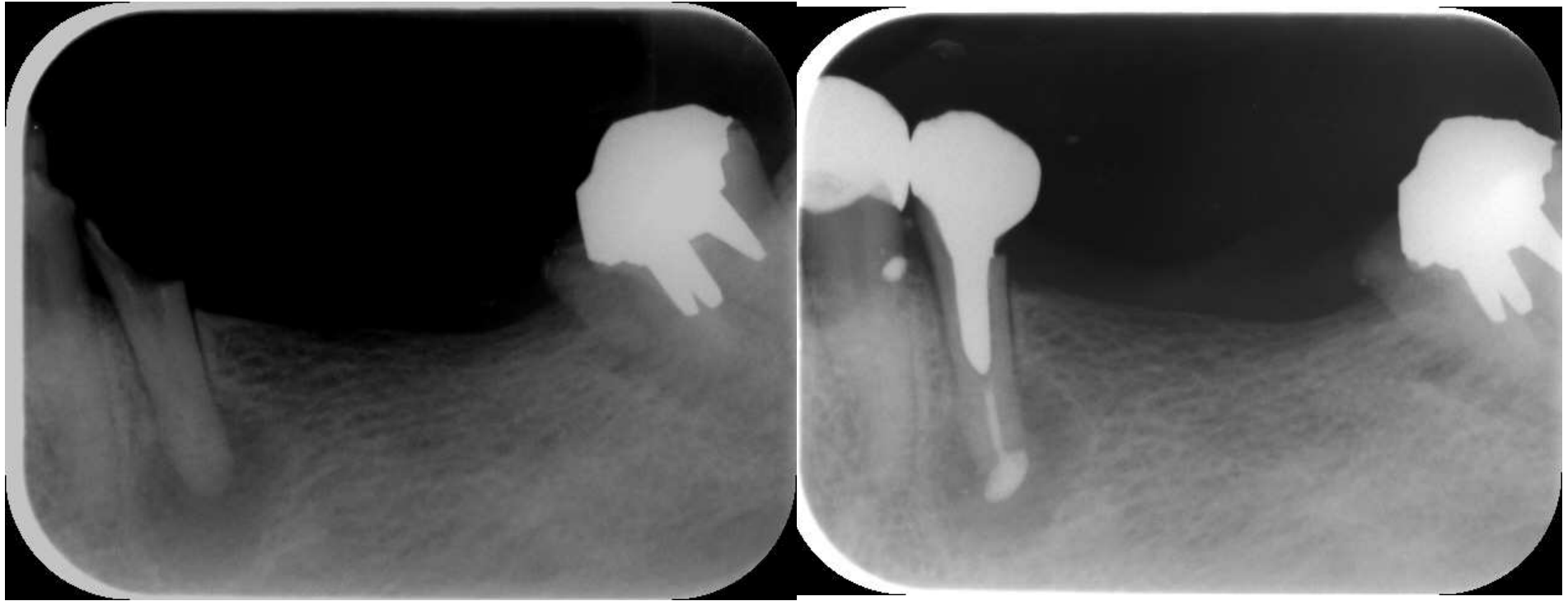# Case3 インプラント のう胞摘出

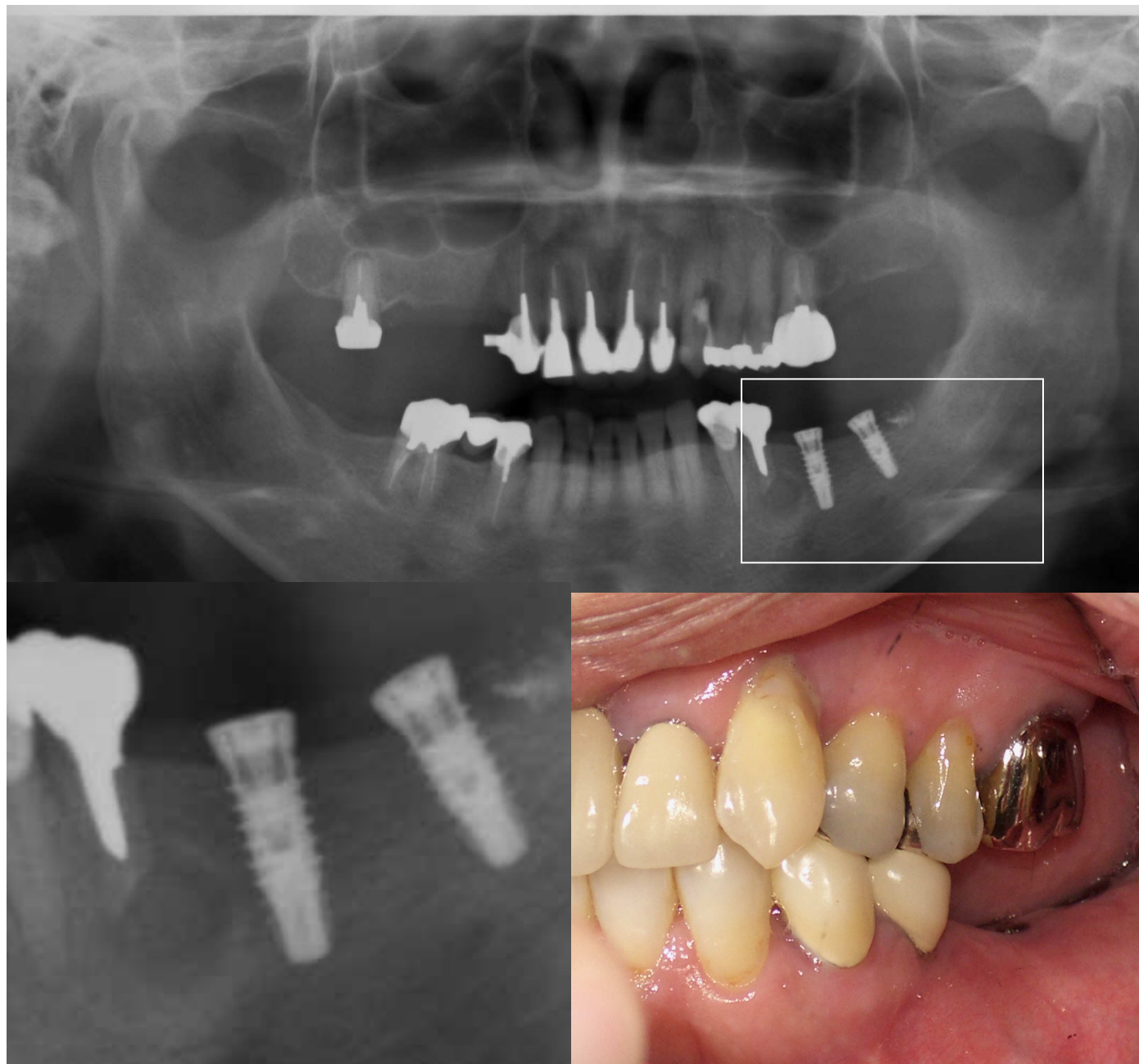




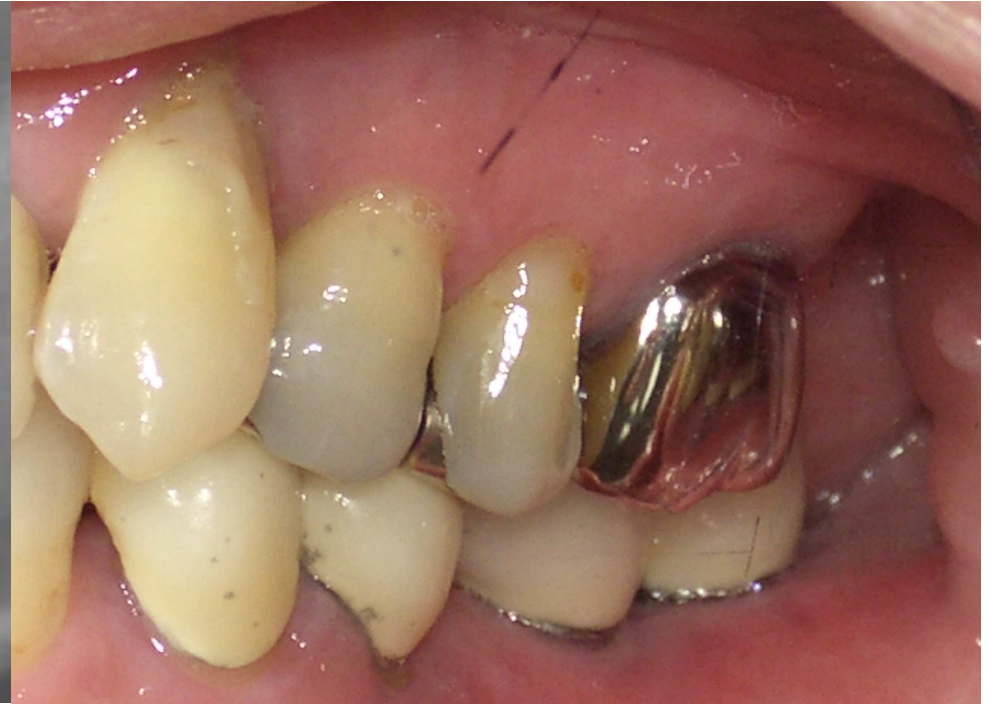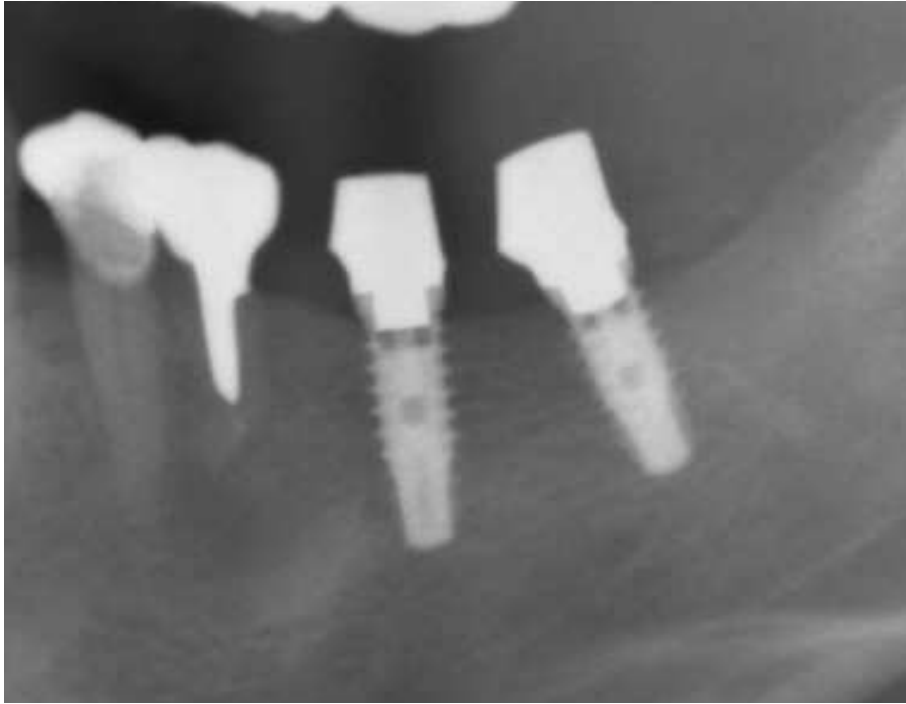一番奥歯が折れてしまい、その手前には根の先に膿の塊(のう胞)があります。これではもうブリッジは無理です。



インプラントを行う前に感染源となり得る根の先の膿を取り去る処置をおこないませんでした。しかし、この症例のように膿が大きすぎるため完全に除去は困難な場合は外科的にこの膿摘出を行うことがあります。



のう胞摘出、歯根端切除を行ってから、インプラント入れました。



このようにのう胞を摘出して、感染源を除去することもあります。  
のう胞を摘出することでインプラントへの感染のリスクは減少し、長期的にインプラントを使用することができます。